Münster.1931.№16 Med Diss.

Aus der chirurgischen Universitätsklinik Münster (Westf.)
(Direktor: Professor Dr. Coenen)

Ein Fall von Hämolymphangioma mixtum.

⚙

INAUGURAL-DISSERTATION

zur Erlangung
der Doktorwürde der Hohen Medizinischen Fakultät
der Westfälischen Wilhelms-Universität
Münster (Westfalen)

vorgelegt von

Med.-Prakt.
Heinrich Gilhaus
aus Ahlen (Westfalen).

1 · 9 · 3 · 0

Gedruckt in der Werkdruckerei von Robert Kleinert in Quakenbrück.

Dekan: Professor Dr. Esch.
Referent: Professor Dr. Coenen.

R. UNIV.
BIBLIOTHEEK
LEIDEN

Gedruckt mit Genehmigung der Medizinischen Fakultät
der Westfälischen Wilhelms-Universität Münster (Westf.)

Ein Fall von Haemolymphangioma mixtum.

Die gründliche histologische Untersuchung der Lymphangiome sowie die Erkenntnis der kongenitalen Entstehungsweise dieser Geschwülste führten schon frühzeitig zu der Annahme, daß neben den reinen Haem- bezw. Lymphangiomen auch ein kombiniertes Vorkommen beider Geschwulstarten möglich sei. Schon Rud. Virchow sprach diesen Gedanken in seiner Abhandlung von den krankhaften Geschwülsten aus, ohne daß es ihm gelang, den Beweis für seine Vermutung zu führen. Als dann Wegner (1872) seine grundlegende Arbeit über die Lymphangiome veröffentlichte, erwähnte er einen Fall von Haematolymphangioma mixtum, der seiner histologischen Struktur nach nichts weiter darstellte, als ein vollgeblutetes Lymphangiom. Eine Beteiligung sowohl des Blut- wie auch des Lymphgefäßapparates an dem Aufbau einer Geschwulst beschrieb ausführlich Novak, wobei er die Wegnersche Anschauung, daß ein primäres Lymphangiom sekundär vollgeblutet wird, annahm. Eine wirkliche Kombination beider Geschwulstkomponenten, sowohl des Haemangioms, als auch des Lymphangioms, beschrieb aus der Chir. Univ.-Klinik in Münster H. U. Kallius. In seinen Ausführungen über das Haemolymphangioma mixtum der Mamma gibt er eine Uebersicht über diese im Schrifttum angeführten echten, blastomatösen Mischgeschwülste. Sowohl klinisch wie histologisch entspricht dieser Tumor unserem zu beschreibenden Haemolymphangioma mixtum der Schulter, das gleichfalls an der Chir. Univ.-Klinik in Münster beobachtet wurde.

Makroskopische Beschreibung.

Die Krankengeschichte ergibt folgendes:

Es handelte sich um ein 5jähriges männliches Kind, das am 4. 11. 28 aufgenommen wurde. Seit 2 Jahren entwickelte sich auf der rechten Schulter und in der rechten Oberschlüsselbeingrube des Kindes eine ständig an Größe zunehmende Geschwulst. Die Haut darüber

wurde bläulich. Die Geschwulst war nach Aussage der Mutter immer weich. Das Kind zeigte einen dem Alter entsprechenden Entwicklungszustand, hatte eine gesunde Hautfarbe; seine inneren Organe waren ohne Besonderheiten. Die rechte Ober- und Unterschlüsselbeingrube zeigte den in Abb. 1 sichtbaren faustgroßen Tumor, über dem erweiterte Hautvenen sichtbar waren. Die Haut über dem Tumor, sowie der Tumor im ganzen, waren verschieblich. Es war echte Fluktuation vorhanden. Die Funktion des Schultergelenkes war nicht beeinträchtigt.

Die Operation, die am 14. 11. 1928 von Prof. Coenen in Gegenwart von Prof. Zaaijer (Leiden) vorgenommen wurde, zeigte nach einem Schnitt über dem Tumor und dem Abschieben der Haut, daß die Geschwulst zu ⅔ aus einem kammerigen, blauen Haemangiom, zu ⅓ aus Lymphangiomgewebe bestand. Nach Präparation der kammerförmigen Geschwulst aus der Mohrenheimschen Grube, die nur unter starker Blutung möglich war, sah man, daß der Tumor durch maschenartige Räume mit der Vena Subclavia zusammenhing, wo etwas kavernöses Gewebe zurückblieb, dessen weitere Entfernung sich verbot wegen einer plötzlich auftretenden, alarmierenden, aber auf Tampon stehenden Blutung. Anlegen eines Druckverbandes. Am 23. 11. 28 konnte Patient geheilt entlassen werden.

Das Präparat stellte im aufgefüllten Zustand einen faustgroßen, schlaffwandigen Sack dar.

Mikroskopische Beschreibung.

Das System der großen und kleinen Hohlräume der Geschwulst ist eingebettet in eine Grundsubstanz, die aus Fettgewebe, quergestreifter und glatter Muskulatur und Bindegewebe besteht.

Das Fettgewebe, das sich höchstens durch derbere Septen zwischen den Läppchen von normalem Fettgewebe unterscheidet, tritt mitunter gegen das Bindegewebe stark zurück. Zellnester umschließen häufig die Lumina kleiner Gefäße, während Fettzellen im Bereich der großen Gefäße spärlich auftreten.

Im Bindegewebe finden sich regellos verstreut Reste von quergestreifter Muskulatur, deren Muskelfasern auseinandergedrängt sind. Zwischen den einzelnen Fasern sind stellenweise Bindegewebszüge und Fettzellen gelegen. Ueberall ist deutliche Querstreifung vorhanden. Beginnende Atrophie oder Degenerationserscheinungen waren mit Sicherheit nicht nachzuweisen. Ebenso regellos wie die Verteilung der quergestreiften Muskulatur in der Geschwulst erscheint auch das Auftreten der glatten Muskelfasern in ihr. Isoliert oder zu Haufen angeordnet liegen sie im Bindegewebsstroma verteilt. Ein besonderes Verhalten zeigen sie lediglich in der Umgebung größerer Gefäße. Manchmal noch in deutlichem Zusammenhang mit ihnen, mitunter jedoch ohne sichtbare Beziehung zu ihnen,

liegen sie hier in wirbelartiger Anordnung zerstreut oder gruppieren sich zu zahlreichen mehr oder weniger rundlichen Gebilden.

Das Bindegewebe, das an gefäßarmen Stellen breite, wellige Bänder mit wenigen Kernen aufweist und von feinen Zügen elastischer Fasern begleitet ist, zeigt in der Nachbarschaft von Gefäßen lebhafte Proliferation. Dort, wo die Kapillaren dichtgedrängt zusammenstehen, sind die Fibrillen unregelmäßig verflochten. Infolge der lebhaften Kernvermehrung im Bereich der kapillaren Röhren überwiegt hier der zellige Anteil das Stroma.

Der eigentliche angiomatöse Anteil der Geschwulst zeigt Veränderungen sowohl des Blut- wie auch des Lymphgefäßsystems.

Die Blutkapillaren, die meist in Gruppen zusammenstehen und namentlich in der Umgebung größerer Gefäße in Haufen vorkommen, sind mit Blut gefüllte Gefäßchen von einfacher, rundlicher Form, deren Endothel von feinen Bindegewebsbündeln rings umgeben ist. An den Stellen, wo die glatten Muskelbündel in wirbelartiger Anordnung in größeren Massen zusammenliegen, wie in der Umgebung größerer Gefäße, kommt es zu einer knäuelförmigen Bildung von Kapillaren. An diesen Stellen ist das Endothel häufig der einzige Bestandteil ihrer Wandung. Die kleinsten Arterien zeigen in der Intima keine Besonderheiten. Die Endothelzellen besitzen große, weit in das prall mit Blut gefüllte Lumen vorspringende Kerne, so daß mitunter die Kreisform fast ganz verloren geht. Die Media hingegen erscheint stark verdickt. Die Elastikafärbung zeigt, daß nicht nur die muskulären, sondern auch die elastischen Elemente, vermehrt sind. Die Adventitia, deren glatte Muskelfasern mit denen der Media vermischt sind, setzt sich unmerklich in das benachbarte Bindegewebe fort. Stellenweise sieht man knospenförmige Vorsprünge, die halbmondförmig der Kapillarmuskulatur anliegen und das Gefäß nach außen vorbuchten. Die Adventitia hat an diesen Stellen ebenfalls ihre konzentrische Struktur verloren und verliert sich in das umliegende Gewebe. Bemerkenswert ist, daß die geschilderten Wandveränderungen der Arterien an den isoliert liegenden Gefäßen überhaupt nicht oder nur zum geringeren Teil beobachtet werden, wie auch die Wandverdickung mit der Größenzunahme des Gefäßes nicht gleichen Schritt zu halten scheint.

In gewissem Gegensatz zu dem Verhalten der Arterien steht das der Venen. Die kleinsten Gefäße dieser Art weisen kaum Veränderungen auf. Das kreis- oder schlitzförmige Lumen ist außer von der Intima von konzentrischen Bindegewebsfasern umgeben, die unmerklich ins Nachbargewebe ausstrahlen. Im weiteren Stadium ihres Wachstums trifft man jedoch alle Stadien von der konzentrisch verdickten Wand mit normalem Lumen bis zu knolliger Wucherung der Media und sternförmigem und unregelmäßigem Lumen. Die starke Zunahme der anfangs noch konzentrisch verlaufenden Längsmuskulatur führt schließlich zu einer völligen Auflockerung derselben. Die Muskelfasern erscheinen an einigen Stellen des Gefäßes wie von der

Intima fortgeschleudert, um sich in wirbelartiger Anordnung im umliegenden Gewebe zu verteilen, so daß die Intima hier die einzige Begrenzung des Gefäßlumens bildet. An anderen Stellen ballen sich die hypertrophischen Muskelmassen zusammen, wölben papillenartig das Lumen vor und entfernen sich immer mehr von ihm, so daß kaum noch ein Zusammenhang solcher durch Zwischengewebe auseinander gedrängter Bündel mit dem Gefäß angenommen werden könnte, wenn nicht hier und da die Elastikafärbung auf die Beziehungen dieser knolligen Wucherungen zum Gefäß hinwiese. Während sich in vielen Fällen die Veränderungen ausschließlich in der Media abspielen, ist in anderen auch die Intima in den Wucherungsprozeß einbegriffen. Der sonst scharf gezeichnete Endothelsaum ist unterbrochen, es kommt zu unregelmäßiger Endothelwucherung, und Bindegewebe nebst glatter Muskulatur scheint ins Lumen einzudringen, mehr oder weniger große Teile desselben ausfüllend.

Ebenso sprunghaft wie das Auftreten der Blutgefäßknäuel ist die Verteilung der Lymphgefäße. An einigen Stellen tritt das Lymphgefäßsystem gegenüber den Arterien und Venen ganz zurück, um an anderen fast den ausschließlichen Gefäßanteil zu bilden. Allenthalben verteilt liegen im fibrillären Bindegewebe den Saftspalten entsprechende kleine Lücken, denen eine endotheliale Auskleidung fehlt. An etwas größeren Lumina von runder Form sieht man als einzige Begrenzung den Endothelsaum, der unmittelbar dem Bindegewebe anliegt. Dies ist auch die Wandbeschaffenheit sämtlicher Lymphgefäße mit rundem oder länglichem Lumen. Selbst bei dem größten Lumen dieser Art treten keinerlei andere Elemente zum Endothelsaum hinzu. Einige größere Gefäße mit unregelmäßigem Lumen, dessen plasmatischer Inhalt sie als Lymphgefäße kennzeichnet, haben stellenweise ihr Endothel verloren. In ihrer Nachbarschaft sieht man knotenförmige Bündel von glatter Muskulatur. Irgendeine Beziehung jener Muskelbündel zum Gefäß ist nicht festzustellen. (Abb. 2.) An kleineren Gefäßen sieht man häufig von Endothel überzogene, aus Bindegewebe bestehende „Knöpfe“ ins Lumen vorspringen. Die Zellgruppierung deutet gelegentlich auf die Entstehung einer Kapillare hin. An anderen Gefäßen bestehen Proliferationserscheinungen in Gestalt von Septenbildungen, die sich entgegenzuwachsen scheinen und mehr oder weniger große Teile der Lichtung verschließen. Gefäßneubildungen konnten an diesen Stellen nicht nachgewiesen werden. Der Inhalt sämtlicher Gefäße ist eine homogene, strukturlose Masse, der hin und wieder einige Leukozyten beigemischt sind. Ein abweichendes Verhalten zeigen einige größere Lymphgefäße, die prall mit Blut gefüllt sind.

Eine besondere Stellung nehmen die drei in Abb. 3 sichtbaren Gefäße mit rundlichem Lumen und rein blutigem Inhalt ein. Das erste und kleinste der drei Gefäße zeigt eine im ganzen noch erhaltene Endothelschicht, um die herum stachelförmig einzelne glatte Muskelfasern angeordnet sind. Der Endothelsaum des zweiten Gefäßes ist

kaum noch erhalten und von kurzen, dicken, glatten, kreuz und quer verlaufenden Muskelfasern umgeben. Die Muskelschicht ist kräftiger als beim ersten Gefäß, die Zerstreuung in das Nachbargewebe ausgesprochener. Das dritte Gefäß endlich bietet gleichsam das dritte Stadium der Entwicklung. Der Endothelsaum ist ganz verloren gegangen, die Muskelbildung tritt noch stärker hervor und erstreckt sich noch weiter vom Gefäß fort. Die bei den beiden ersten Gefäßen frei umherliegenden Fasern scheinen sich hier zu Bündeln zusammenzufinden, so daß dichtere Partien mit lockerer gefügten abwechseln. Innerhalb dieses Gewebes sieht man eine Reihe kleinster Kapillaren, deren Inhalt sie nur zum geringen Teil als Lymphkapillaren mit Sicherheit kennzeichnet.

Kleinere Ansammlungen von Lymphozyten finden sich sowohl im Grundgewebe als auch im Lumen der Hohlräume. Dagegen ist ein Auftreten von follikelartigen Bildungen mit Keimzentren in der Gefäßwandung nirgends nachweisbar.

Was die Beziehungen der Lymphgefäße zu den Blutgefäßen angeht, so ist mehrfach zu beobachten, daß die erweiterten Lymphräume perivaskulär liegen. Ihre Endothelwandung ist an einer Stelle gleichsam eingedellt und umgibt wie eine Kuppe das zugehörige Gefäß.

Sowohl seinem klinischen Aussehen wie dem histologischen Aufbau nach entspricht der geschilderte Tumor einer echten Kombinationsgeschwulst von Haemangiom und Lymphangiom. Für das klinische Bild ist charakteristisch die mehr oder weniger starke bläuliche Verfärbung der über dem Tumor befindlichen Haut, die so ausgeprägt sein kann, daß sie den Eindruck eines reinen Haemangioms hervorruft. Erst die Operation bezw. histologische Untersuchung wird in solchen Fällen entscheiden müssen, ob es sich um ein Haemangiom oder um eine Mischgeschwulst handelt. Histologisch ähnelt der von mir untersuchte Tumor weitgehend dem von Novak als Haematolymphangiom beschriebenen. Hier wie dort finden wir die hypertrophischen Blutgefäßwände mit den umschriebenen Wandverdickungen und Proliferationserscheinungen an den Venen einerseits und die Beteiligung des Lymphgefäßsystems andererseits. Das überaus häufige Vorkommen blutigen Inhaltes in den Lymphgefäßen führte Novak jedoch zu der Annahme, das im Sinne Wegners das primär vorhandene Lymphangiom erst sekundär vollgeblutet sei. Ein ebensolches vollgeblutetes Lymphangiom könnte in meinem Falle angenommen werden, da einige größere Lymphgefäße prall mit Blut gefüllt sind. Das isolierte Vorkommen der blutgefüllten Lymphgefäße, wie der rein lymphatische Inhalt sämtlicher übrigen Lymphgefäße, scheint mir jedoch gegen eine solche Annahme zu sprechen, ganz abgesehen

von der starken Beteiligung des Blutgefäßapparates, die zum Zustandekommen der Geschwulst in meinem Falle sicherlich die größte Bedeutung hat. Hätte in vivo eine Kombination des Blut- und Lymphgefäßsystems im Tumor derart bestanden, daß Blut entweder rückläufig in die Lymphbahnen eingedrungen oder es durch Confluenz benachbarter Gefäßräume zu einem gemischten oder der Art des Gefäßes nicht zugehörigen Inhalte gekommen wäre, dann müßten auch an den kleineren Lymphgefäßen diese Erscheinungen nachweisbar sein. Da das aber nirgends der Fall ist, scheint mir das Vorkommen des blutigen Inhaltes in den wenigen größeren Gefäßen am besten durch den bei der Operation erfolgten Eintritt von Blut in größere Lymphbahnen erklärt werden zu können, wozu teils Stauungen durch Gefäßunterbindung, teils mechanisches Drücken durch Anfassen der Geschwulst, geführt haben kann.

Die heutige Ansicht über die Entstehung der Lymphangiome, die die mechanischen Erklärungen früherer Zeiten als ätiologische Momente ganz ausgeschaltet und höchstens als auslösende Faktoren in der Genese betrachtet wissen will, findet in dem Vorkommen echter Haemolymphangiomata mixta eine Stütze ihrer Theorie. So sehr die embryonale Theorie für die Entstehung dieser Geschwulste Anklang gefunden hat, so verschieden sind noch heute die Ansichten über die sekundären Wachstumsvorgänge, was sowohl durch die häufig sehr schwierige Unterscheidung von Lymph- und Blutgefäßen, als auch durch die verschiedene Art der Wachstumsvorgänge bedingt ist. Bei den Angiomen wird teils ein konzentrisches, teils ein exzentrisches Wachstum beobachtet, wobei im ersten Falle das Gefäßlumen den Neubildungsherd darstellt, im anderen Falle die nähere Umgebung des Gefäßes die Ursprungsstätte neuer Gefäße abgibt. Sick, der eingehend die sekundären Wachstumsvorgänge an Lymphangiomen untersucht hat, gibt als Wurzelgebiet neugebildeter Kapillaren das von Granulationsgewebe durchwucherte Gefäßlumen an. Die Gefäßwand ist in hohem Maße an der Neubildung von Lymphgefäßen beteiligt, und zwar sind es „die zwischen dem Ring der glatten Muskulatur und dem Lumen gelegenen Gewebsschichten", die Gefäßneubildungen zeigen. In weniger ausgeprägten Fällen kommt es nur zu knotenförmigen Vorsprüngen dieser „Intima" ins Lumen, so daß die Durchwucherung ausbleibt. Sick bewegt sich somit in einer Linie mit den Ausführungen von Virchow, Billroth, Arnstein, v. Winiwarter und Weichselbaum, die sämt-

lich für das echte Lymphangiom die einfache Ektasie ablehnen und die Genese im Sinne Wegners auf heteroplastische Neoplasie, d. h. auf Entwicklung der Lymphgefäße aus bindegeweblicher Matrix zurückführen.

Welche Rolle dabei die von zahlreichen Autoren angegebenen follikelartigen Zellanhäufungen spielen, ist noch unbekannt. Jedenfalls ist die Annahme, sie seien entzündlicher Natur oder eine Begleiterscheinung vollgebluteter Lymphangiome, mit dem Nachweis eines Keimzentrums und Reticulums sowie ihrem Vorkommen auch in nicht vollgebluteten Lymphangiomen hinfällig geworden. Die Mehrzahl der Autoren bringt diese Zellherde in unmittelbaren oder mittelbaren Zusammenhang mit der Entstehung neuer Gefäße, sei es, daß die follikelartigen Ansammlungen durch zentralen Zerfall und folgender Vaskularisation den Boden für Lymphkapillarbündel (Winiwarter, Pupovak, Weichselbaum) oder Blutkapillaren (Ritschl) abgeben, oder daß im Bereich der umschriebenen Infiltrate Neubildungsherde festgestellt wurden (Müller). Die Entstehung der Follikelbildungen wird zum Teil auf Zirkulationsstörungen mit folgender Auswanderung aus den Gefäßen oder aber auf „Hyperplasie schon vorhandener Reste von lymphadenoidem Gewebe“ zurückgeführt (Ritschl), während Sick die letzte Erklärung nur für die außerhalb der Lymphgefäßwandung liegenden Infiltrate gelten läßt und in den innerhalb der Wandung sich befindenden Zellanhäufungen die „Aeußerung embryonaler Qualitäten dieses Lymphangioms“ erblickt.

In meinem Falle waren keinerlei ausgesprochene Follikelbildungen zu beobachten, was mit der von Sick angegebenen Bemerkung übereinstimmt, daß sie in der Regel nur bei kongenitalen Lymphangiomen gefunden werden. Ueberhaupt scheint die Neubildung von Kapillaren nicht direkt an das Vorhandensein der Zellinfiltrate gebunden zu sein, da allenthalben lebhafte Proliferationsvorgänge und Kapillarbildungen zu beobachten sind, ohne daß diese in irgendeiner nachweisbaren Beziehung zu Follikeln stehen. Zu der Durchwucherung des Lumens mit Granulationsgewebe waren im vorliegenden Falle hier und da Ansätze vorhanden, ohne daß es zu ausgeprägten Erscheinungen, wie sie von Sick beschrieben sind, gekommen wäre. Die an allen Lymphgefäßen beobachtete endotheliale Gefäßwandung ließe die Vermutung aufkommen, daß die Beteiligung des Lymphgefäßsystems in diesem Falle sich nur auf Ektasie bereits vorhandener Lymphgefäße beschränkt, wenn nicht eben das zahl-

reiche Auftreten der Lymphgefäße, sowie die Wucherungserscheinungen an ihnen gegen eine solche Auffassung sprächen. Interessant ist der Befund der drei bereits oben erwähnten Gefäße, deren Einordnung in das Blut- oder Lymphgefäßsystem die größten Schwierigkeiten bereitet. Abgesehen von dem blutigen Inhalt spricht nichts für ihre Identität mit Blutgefäßen. Jedenfalls ist eine Morphologie bei Blutgefäßen mit einem derartig kleinen Lumen weder bei Haemangiomen noch bei Lymphangiomen je beschrieben worden. Größer ist die Wahrscheinlichkeit, daß es Lymphgefäße sind, wenn diese Möglichkeit nicht dadurch an Bedeutung verlieren würde, daß an anderen Lymphgefäßen dieser Größe Muskulaturbildungen in solch inniger Beziehung zum Gefäß nicht sichtbar waren, geschweige denn, daß sie ein solches Ausmaß angenommen hätten. Die im Schrifttum angegebene netzartige Auflösung der Muskulatur ist nur an bedeutend größeren Gefäßen beobachtet worden, wo die pralle Füllung und der durch die Stauung bedingte Druck die Aufsplitterung der Muskulatur verständlich macht. Es bleibt dann noch die Möglichkeit, daß die glatten Muskelfasern nicht Abkömmlinge der Gefäßwandmuskulatur, sondern erst sekundär entstanden sind, zumal da in der Umgebung des größten der drei Gefäße so zahlreiche glatte Muskelfasern anzutreffen sind, daß ihre Absplitterung aus der Gefäßwand schlechthin nicht angenommen werden kann. Nach meiner Ansicht handelt es sich um Lymphgefäße, deren erhöhter Innendruck den mehr oder weniger starken Endothelverlust herbeiführte und der dann durch seinen Reiz das perivaskuläre Gewebe zu jener ausgedehnten Anhäufung der glatten Muskulatur brachte. Derselbe Reiz löste dann auch die Kapillarbildung aus, die sich allenthalben zwischen den Muskelbündeln bemerkbar macht. Allerdings ist die mechanische Deutung der Muskelzellbildung nicht ausreichend und allein zur Erklärung heranzuziehen, da das blastomatöse Wachstum nicht allein durch mechanische Reize erklärt werden kann.

Der Modus der sekundären Wachstumsvorgänge an diesen Lymphgefäßen tritt somit in Analogie mit der Entstehungsweise der Blutkapillaren. In der unmittelbaren Umgebung größerer Venen nämlich, zum Teil auch noch in den äußeren Bezirken der meist nur noch teilweise konzentrisch verlaufenden hypertrophischen Muskelschicht macht sich eine auffallende Neubildung von Kapillaren bemerkbar. Ihr blutiger Inhalt kennzeichnet die meisten als Blutkapillaren. Da stellenweise die Muskulatur stark netzartig aufgesplittert ist, erwecken die großen Gefäße den Ein-

druck unverhältnismäßig großer „Lymphgefäße“ mit verstärkter Wandung. (Abb. 4 u. 5.) Die Beobachtung eines so veränderten Blutaderaufbaues an Haemangiomen jedoch sowie die an den normal gebildeten Gefäßmuskelpartien zutage tretende abnorm starke Wandverdickung sprechen für den venösen Charakter dieser Gefäße. Die eigenartige Umgruppierung der netzartig verschlungenen Fasern erweckt den Anschein, als ob diese selbst die Bildung der Muskelschicht der neuen Kapillaren bewirkten, wenn dem nicht die perlschnurartige oder zu Haufen angeordnete Gruppierung der Kapillaren auch an Stellen jenseits der wie ein breites Band das Lumen umsäumenden Muskelschicht widerspräche. Es ergibt sich somit eine auffallende Parallele zwischen dem Wurzelgebiet der Blut- und Lymphkapillaren, als deren Matrix das perivaskuläre Gewebe in Frage kommt, in dem es wahrscheinlich auf einen Reiz vom Gefäß aus zur Umgruppierung der Zellen in dem kongenital dafür disponierten Gewebe kommt. Diese Vermutung wird erhärtet durch neuere Untersuchungen, die die Pluripotenz des perivaskulären Gewebes darlegen. Und vielleicht weisen auch die Ausführungen von Rindfleisch, Klebs und Czerny auf einen solchen Zusammenhang hin, die das längs der Gefäße verlaufende „Keimgewebe“, das narbige Schrumpfung eingehen soll, zur Erklärung der Lymphangiombildung heranziehen. Aber nicht nur die Analogie der Wachstumsvorgänge weist auf den innigen Zusammenhang des Blut- und Lymphgefäßsystems in den Angiomen hin, sondern auch die fast stets beobachtete Beteiligung der Blutgefäße in den als Lymphangiome beschriebenen Geschwülsten. Sick erwähnt bei der Schilderung der Lymphangiome ausdrücklich die gut ausgebildete Media der kleineren Arterien, sowie lebhafte Intimawucherungen an den größeren Arterien. Auf Grund der starken Erweiterung der Venen, sowie der Zellanhäufungen in ihrer Umgebung nimmt auch Török eine Beteiligung des Blutgefäßsystems an. Ebenso macht Nasse darauf aufmerksam, daß in manchen Fällen eine Kombination des Blut- und Lymphgefäßsystems vorliegen kann. Infolge der Blutgefäßbeteiligung in den Lymphangiomen wird auch die von Unna vertretene Ansicht verständlich, daß die venöse Stauung zum Zustandekommen der Lymphangiome führe, ebenso Hueters Erklärung: „Das Prinzip der Stauung als ursächlicher Faktor der Lymphgefäßerweiterung hat nur insoweit Gel-

tung, als man eine primäre Stauung im Blutgefäßsystem annimmt.“ Danach scheint es mir fraglich, ob reine Lymphangiome in dem Sinne, daß ausschließlich das Lymphgefäßsystem an den Proliferationsvorgängen der Geschwulst beteiligt ist, überhaupt vorkommen. Mehr oder weniger wird auch das Blutgefäßsystem in Mitleidenschaft gezogen sein. Da jedoch das Wachstum der Lymphgefäße bedeutend langsamer als das der Blutgefäße vonstatten geht und in den Lymphangiomen die Proliferationsvorgänge an den Lymphgefäßen weitgehend zur Ausbildung gekommen sind, während die Blutgefäße im Verhältnis zu ihnen nur geringe Veränderungen aufweisen, ist man wohl berechtigt, die Beteiligung der Blutgefäße als sekundär aufzufassen. Anders jedoch in meinem Falle, wo die Blutgefäße von dem Wachstumsprozeß in sicherlich gleichem Maße wie die Lymphgefäße ergriffen sind. Man muß deshalb annehmen, daß die Blutgefäß- und Lymphgefäßentwicklung im Tumor sich selbständig vollzogen hat und erstere nicht etwa als Begleitzustand eines primär sich entwickelten Lymphangioms aufzufassen ist. Dieses selbständige Reifen des hämangiomatösen und lymphangiomatösen Anteiles in derselben Geschwulst wird nur verständlich, wenn man im Sinne Ribberts einen kongenitalen Gewebskeim annimmt. Da nach Brandsburg die erste Anlage des Lymphsystems die Lymphsäckchen sind, die aus den Venenplexus entstehen, so ist es wahrscheinlich, daß die die Geschwulst bedingenden Momente beim echten Hämolymphangioma mixtum den hämatopoetischen Apparat vor der Differenzierung in das Blut- oder Lymphsystem treffen, während sie nach der Gefäßscheidung die Entstehung reiner Häm- bezw. Lymphangiome bedingen.

Schrifttum.

1. Arnstein: Zur Kasuistik der Makroglossie. Virchows Archiv 54 (1872). Zit. nach Sick.

2. Billroth: Th. Virchows Archiv VII, S. 264.

3. Brazis, L.: Ueber den klinischen Verlauf und die Behandlung der angeborenen Lymphangiome der Brustwandung. Bruns Beiträge z. klin. Chir. 18, S. 379 (1897).

4. Brandsburg, B.: Ueber Lymphangiome und deren chirurgische Behandlung. Archiv f. klin. Chir. 141, S. 377 (1926).

5. Coenen, H.: Die Geschwülste. Chirugie. (Eine zusammenfassende Darstellung der allgemeinen und der speziellen Chirurgie.) II/1. Lfg. 17. 1927.

6. Fischer, H.: Krankheiten der Lymphgefäße, Lymphdrüsen und Blutgefäße. Deutsche Chirurgie (1901).

7. Heschl: Ein angebliches Cystom (Lymphangiom der Achselhöhle). 1876. (Zit. nach Rumbold.)

8. Hueter, C.: Kapilläres Lymphangiom. Zentralbl. f. Allg. Path. u. path. Physiologie 28, S. 129 (1917).

9. Kallius, H. U.: Ein Haemolymphangioma cavernosum mixtum der Mamma. Münchener Med. Wochenschr. 1927, S. 1016.

10. Keller, K.: Zur Kasuistik und Histologie der kavernösen Muskelangiome. Deutsche Zeitschr. f. Chir. 74, S. 544 (1904).

11. Kolaczek, H.: Das primäre Muskelangiom. Bruns Beiträge z. klin. Chir. 56, S. 448 (1908).

12. Lücke, A.: Die Kombination der kavernösen Geschwülste und ihre Umwandlungen. Virchows Archiv 33, S. 330 (1865).

13. Müller, W.: Beiträge zur Kenntnis des Lymphangioms. Bruns Beiträge zur klin. Chir. 84, S. 511 (1913).

14. Muscatello, G.: Ueber das primäre Angiom der willkürlichen Muskeln. Virchows Archiv 135, S. 277 (1894).

15. Nasse, D.: Ueber Lymphangiome. Archiv f. klin. Chir. 38, S. 614 (1899).

16. Novak, J.: Ein Fall von Haematolymphangiom. Archiv f. klin. Chir. 86, S. 873 (1908).

17. Pupovac, D.: Zur Kasuistik und Histologie der kavernösen Muskelgeschwülste. Archiv f. klin. Chir. 54, S. 555 (1897).

18. Ribbert, H.: Beiträge zur Entzündung. Virchows Archiv 150, S. 391 (1897).

19. Ribbert, H.: Bau, Wachstum und Genese der Angiome nebst Bem. über Cystenbildung. Virchows Archiv 151, S. 381.

20. Ribbert, H.: Geschwulstlehre. Bonn 1904. S. 181.

21. Ritschl, L.: Lymphangiome der quergestreiften Muskulatur. Bruns Beiträge z. klin. Chir. 15, S. 99 (1896).

22. Riethues, O.: Ueber primäre Muskelangiome. Bruns Beiträge z. klin. Chir. 42, S. 454 (1904).

23. Sick, K.: Beitrag zur Lehre vom Bau und Wachstum der Lymphangiome. Virchows Archiv 170, S. 9 (1902).

24. Sick, K.: Ueber Lymphangiome. Virchows Archiv 172, S. 445 (1903).

25. Sutter, H.: Beitrag zu der Frage von d. primären Muskelangiomen. Deutsche Zeitschr. f. Chir. 76, S. 368 (1905).

26. Unna: Histopathologie d. Hautkrankheiten. Lehrb. d. spez. path. Anat. v. Orth. 8, Lief. 1814, S. 920.

27. Virchow, R.: Die krankhaften Geschwülste 8, S. 487.

28. Wegner, G.: Lymphangiome. Archiv f. klin. Chir. 20, S. 641 (1877).

29. Weichselbaum: Seltene Geschwulstform des Mesent. Cystangioma cavernosum. Virchows Archiv 64, S. 145 (1875).

30. v. Winiwarter, A.: Angeborene Makroglossie komb. mit Hygroma cysticum colli congenitum. Arch. f. klin. Chir. 16, S. 655 (1874).

Lebenslauf.

Ich, Heinrich Gilhaus, wurde am 12. Februar 1905 als Sohn des Berufs- und Handelsschuldirektors Heinrich Gilhaus und seiner Ehefrau Auguste, geb. Wüllenkemper, zu Münster i. W. geboren. Nach 4jährigem Besuch der Volksschule zu Ahlen (Westf.) besuchte ich das dortige Realgymnasium, wo ich am 18. 3. 1924 das Reifezeugnis erhielt. Nach 5semestrigem Besuch der Universitäten in Münster und München bestand ich am 5. 8. 1926 das ärztliche Vorexamen und legte nach weiteren 6 klinischen Semestern an den Universitäten in Münster und Wien am 31. 1. 1930 das medizinische Staatsexamen an der Westfälischen Wilhelms-Universität in Münster i. W. ab.

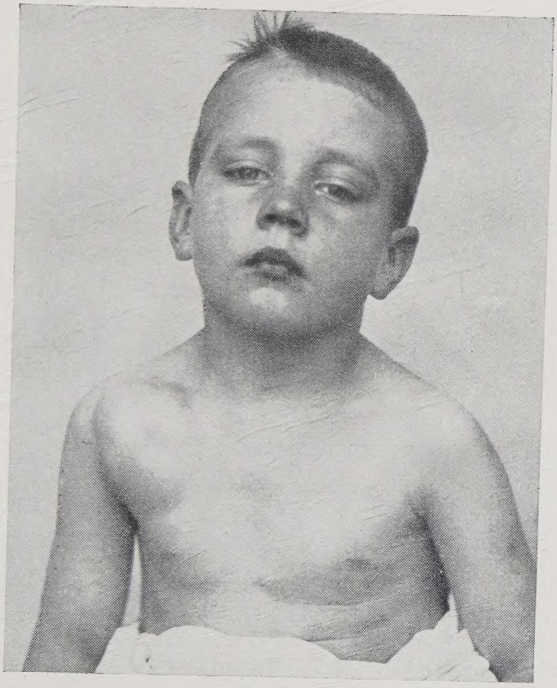

Abbildung 1.
Haemolymphangioma mixtum der Mohrenheimschen Grube.
Fritz Timmermeister, 5 Jahre alt.

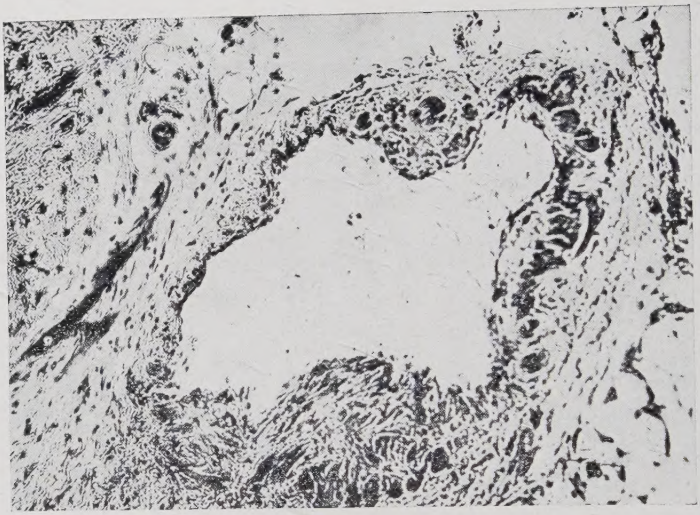

Abbildung 2.
Haemolymphangioma mixtum.
Großes Lymphgefäß mit perivaskulärer Wucherung glatter Muskelfasern.

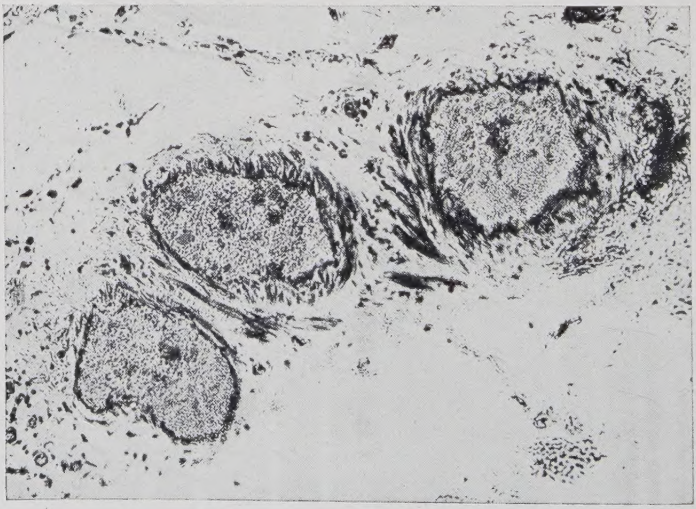

Abbildung 3.
Haemolymphangioma mixtum.
3 mittlere Lymphgefäße m. perivaskulärer Aufsplitterung der Muskulatur.

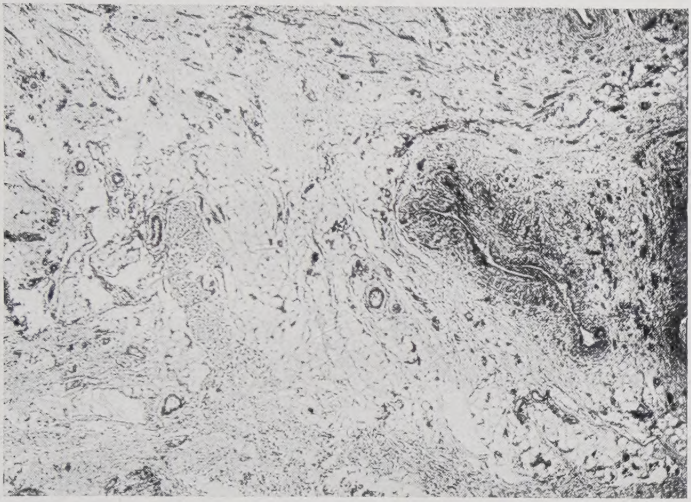

Abbildung 4.
Haemolymphangioma mixtum.
Größeres venöses Gefäß mit zahlreichen neugebildeten Kapillaren in der Umgebung des Gefäßes und innerhalb der Gefäßwand.

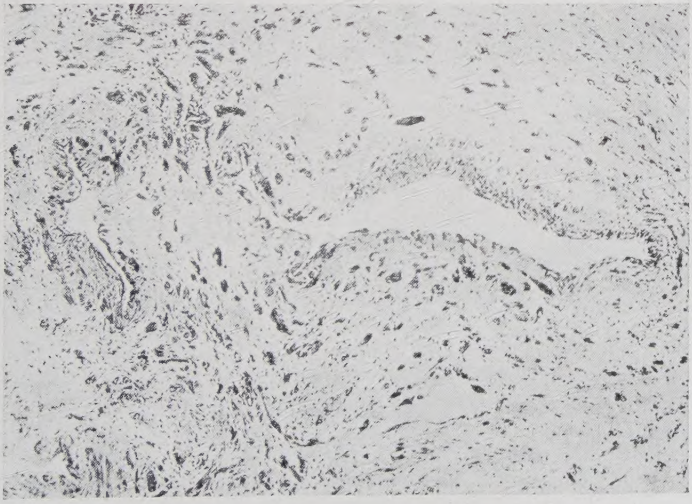

Abbildung 5.
Haemolymphangioma mixtum.
Venöse Gefäße mit aufgesplitterter Wandung. In ihrer Umgebung kapilläre Neubildungsherde.